UNIVERSITE D'AMIENS - FACULTE MIXTE DE MEDECINE ET DE PHARMACIE

ANNEE 1975 N°

N° 24

# TUMEURS MALIGNES A CELLULES CLAIRES DU VAGIN CHEZ L'ENFANT

A PROPOS D'UNE OBSERVATION

## THESE

## pour le doctorat en médecine

PRESENTEE ET SOUTENUE PUBLIQUEMENT LE II AVRIL 1975 PAR

PAUL MACHEZ

Président de thèse : M. Le Professeur BERNASCONI
Juges : M. Le Professeur GRUMBACH
: M. Le Professeur HOANG-NGOC-MINH
: M. Le Professeur PIUSSAN

UNIVERSITE D'ANGERS - FACULTE D'ETAT DE MEDECINE ET DE PHARMACIE

DE 1970

# TUMEURS MALIGNES A CELLULES CLAIRES DU VAGIN CHEZ L'ENFANT

A PROPOS D'UNE OBSERVATION

# THESE

## pour le doctorat en médecine

PRESENTEE ET SOUTENUE PUBLIQUEMENT LE 11 AVRIL 1970 PAR

PAUL MACHEZ

Président de thèse : M. Le Professeur GERMANDONI

Juges : M. Le Professeur [illegible]

: M. Le Professeur [illegible]

: M. Le Professeur PIUSSAN

UNIVERSITE D'AMIENS - FACULTE MIXTE DE MEDECINE ET DE PHARMACIE

ANNEE 1975 N°

# TUMEURS MALIGNES A CELLULES CLAIRES DU VAGIN CHEZ L'ENFANT

A PROPOS D'UNE OBSERVATION

## THESE

## pour le doctorat en médecine

PRESENTEE ET SOUTENUE PUBLIQUEMENT LE II AVRIL 1975 PAR

PAUL MACHEZ

Président de thèse : M. Le Professeur BERNASCONI
Juges : M. Le Professeur GRUMBACH
: M. Le Professeur HOANG-NGOC-MINH
: M. Le Professeur PIUSSAN

UNIV.
LEIDEN
BIBL.

A ma femme,

A Julien, mon fils.

A ma famille,

A mes Amis,

A NOTRE PRESIDENT DE THESE

Monsieur Le Professeur P. BERNASCONI

Professeur titulaire de Pathologie interne,
Médecin des Hôpitaux, Chef de service,
Doyen de la Faculté de Médecine et de
Pharmacie d'Amiens.

Croix de guerre 1939 - 1945
Chevalier des Palmes Académiques.

Vous nous faites le grand honneur d'accepter la présidence de cette thèse.

Votre intégrité et vos qualités humaines sont pour nous un exemple.

Nous vous devons une grande part de notre formation de médecin.

Veuillez trouver ici l'expression de notre profonde et respectueuse reconnaissance.

A NOTRE JUGE

Monsieur Le Professeur Y. GRUMBACH

Professeur Agrégé de radiologie,
Radiologiste des Hôpitaux.

Votre disponibilité bienveillante nous a beaucoup touchés dans les moments difficiles de la rédaction de cette thèse.

Nous avons suivi avec attention vos conseils éclairés.

Que ce travail soit pour vous la preuve de notre fidèle attachement.

A NOTRE JUGE

Monsieur le Professeur HOANG-NGOC-MINH

Professeur agrégé en Gynécologie et en Obstétrique.
Maître de conférences associé en anatomie pathologique.

Votre rigueur d'esprit et votre puissance de travail nous ont beaucoup impressionnés.

Nous vous remercions de nous avoir aidés dans la réalisation de la partie la plus délicate de cette thèse.

Soyez assuré de notre sincère reconnaissance.

A NOTRE JUGE

Monsieur Le Professeur C. PIUSSAN

Professeur agrégé de Pédiatrie,
Médecin des Hôpitaux.
Croix de la valeur militaire.

Vous nous avez transmis le goût de la pédiatrie durant les quelques mois de stage passés à vos côtés.

Nous avons apprécié vos dons de pédagogue et la clarté de vos enseignements.

Que ce travail soit le témoignage de notre vive reconnaissance et de mon très respectueux attachement.

# - P L A N -

## PREMIERE PARTIE

- Introduction
- Problèmes nosologiques
- Fréquence

## DEUXIEME PARTIE

- Observations cliniques

## TROISIEME PARTIE

- Commentaires

I°) Clinique

. symptômes

. examen complémentaire

2°) Anatomie pathologique

. macroscopie

. microscopie

. diagnostic anatomo-pathologique

3°) Histogénèse

. rappel embryologique

. différentes conceptions

. potentialité évolutive

4°) Thérapeutique

. méthodes employées :

- chirurgie
- chimiothérapie
- traitement par les agents physiques

. pronostic

. traitement proposé

5°) Conclusion

## QUATRIEME PARTIE

- Tableaux récapitulatifs
- Bibliographie

# - PREMIERE PARTIE -

## I/ INTRODUCTION

Les tumeurs à cellules claires du vagin sont des tumeurs formées par de grandes cellules claires, à limite cellulaire plus ou moins précise, polygonales ou arrondies à noyau central unique ; ces cellules sont disposées en amas ou autour de lumières de taille inégale. Entre ces amas cellulaires, se trouve un tissu lâche et réticulé semblable au mésenchyme embryonnaire.

Certains auteurs dont OBER en 1954 ont voulu inclure ces tumeurs d'aspect glandulaire peu différencié dans le groupe des sarcomes embryonnaires du vagin ; OBER en particulier, leur a donné le nom de "mésenchymome" par suite de l'existence de ce tissu réticulé lâche semblable au mésenchyme embryonnaire.

D'autres auteurs enfin les ont classées dans le groupe des tumeurs embryonnaires du sinus urogénital (Endodermal sinus Tumor de TEILUM).

Cependant, pour NORRIS, BAGLEY et TAYLOR (22), l'origine mésonéphrotique de ces tumeurs à cellules claires serait plus probable.

La signification histogénique ainsi que le problème nosologique de ce carcinome embryonnaire à cellules claires du vagin restent encore discutés.

Aussi, à partir d'un cas personnel, voudrions-nous apporter notre contribution à l'étude de cette tumeur par une revue de la littérature médicale.

## II/ PROBLEMES NOSOLOGIQUES

Les cancers à cellules claires du vagin de l'enfant désignent un groupe de néoplasies qui comportent des critères histologiques communs caractérisés par la présence des cellules claires d'aspect hypernéphroïde siégeant au niveau du vagin de l'enfant, associées ou non à un tissu réticulé d'aspect mésenchymateux.

L'existence de ce type de néoplasme est connue depuis longtemps et le terme de "tumeur wolffienne", qui a la même signification, a été employé pour la première fois par MEYER (20) en I903 et I907 à propos de tumeurs bénignes ou malignes du col utérin, pour lesquelles il suspectait une dégénérescence du canal de Gartner.

Ces carcinomes constituent ainsi une entité à séparer des sarcomes embryonnaires, en particulier des sarcomes botryoïdes, des müllerobastomes et des tumeurs du mésenchyme indifférencié qui portent le nom de myxome ou myxosarcome, ou mésenchymome lorsqu'il existe plusieurs lignées mésenchymateuses.

## III/ FREQUENCE

Les carcinomes à cellules claires du vagin chez l'enfant jeune sont très rares.

PRUD'HOMME de SAINT-MAUR (27) sur une série de 82 cas de sarcomes embryonnaires de l'enfant n'a relevé que I4 cas de tumeurs du vagin dont 5 seulement sont classés dans le groupe de carcinomes embryonnaires.

VAWTER (33) I965 en cite 4 cas personnels en 20 ans sur 27 tumeurs du bas tractus génital de la petite fille, mais n'en retrouve que IO cas dans la littérature dont I dans le mémoire original de SCHILLER.

Récemment, ALLYN, SILVERBERG et SALZBERG (I) I97I ont fait une revue des cas mondiaux ; ils ont relevé 30 cas de carcinomes à cellules claires du vagin chez la fille dont I7 à cellules claires pures et I3 tumeurs constituées de cellules claires associées à un tissu réticulé d'aspect mésenchymateux qu'ils appellent tumeurs du sinus endodermique.

Ils ont constaté que ces tumeurs se rencontrent II fois chez des enfants âgés de moins de deux ans ; dans deux cas, l'âge est respectivement 2I et 26 ans.

Par contre, toutes les filles présentant des tumeurs à cellules claires pures dans cette série sont âgées de plus de deux ans.

---

# - DEUXIEME PARTIE -

## - OBSERVATIONS CLINIQUES -

Observation du cas rapporté :

Il s'agit d'une petite fille, Coralie L... née le I5.5.I973, hospitalisée le I3.2.I974 au C.H.R. d'Amiens, à l'âge de neuf mois, pour des métrorragies d'aspect séro-sanglant évoluant depuis deux mois.

### I°) Antécédents

Les antécédents médicaux de l'enfant sont inexistants, tout au plus, on note une absence de vaccination et l'existence de plusieurs rhinopharyngites.

Les antécédents obstétricaux de la mère sont banals : elle n'a pas absorbé en particulier de médications hormonales durant la grossesse, l'accouchement a été normal, l'enfant a crié aussitôt, le poids à la naissance était de 3 kg I40.

Les antécédents médicaux familiaux sont sans particularité. Les parents et la soeur ainée âgée de sept ans sont en bonne santé.

### 2°) Début de la maladie

La première hémorragie vaginale de sang rouge se passe début décembre I973, Coralie est alors âgée de sept mois ; la seconde hémorragie se produit vers Noël I973 et la troisième début janvier I974. Aucun autre signe fonctionnel n'est noté. Quant aux signes physiques, ils sont tout aussi décevants, le toucher rectal pratiqué à cette époque semble normal.

Le diagnostic alors évoqué est celui d'hyperoestrogénie.

Après un intervalle de six semaines, un accident hémorragique vaginal va motiver l'hospitalisation. L'enfant est alors âgée de neuf mois.

3°) Examen clinique

Les signes fonctionnels se résument en une hémorragie massive d'origine vaginale accompagnée de débris nécrotiques en grappes jaunâtres, d'aspect gélatineux, entourés de caillots du volume d'une petite orange.

Les signes physiques sont plus évocateurs qu'il y a quelques semaines. L'examen de la vulve est normal, la palpation et l'auscultation abdominales ne donnent pas de renseignements.

Par contre, le toucher rectal avec l'auriculaire perçoit une masse arrondie du volume d'une mandarine bombant dans le cul-de-sac de Douglas et le cul-de-sac latéro-vaginal gauche ; le paramètre droit est souple, à gauche, il semble infiltré.

Le toucher vaginal avec l'auriculaire indique une distension du dôme vaginal par une masse qui est celle perçue au toucher rectal ; il détache des fragments tumoraux et détermine une hémorragie abondante. Le reste de l'examen clinique, mis à part quelques petites adénopathies inguinales situées à gauche, est strictement normal.

Il n'y a pas d'hépato-splénomégalie.

4°) Examens complémentaires

4I) La numération et la formule sanguines n'indiquent rien de bien particulier : une légère microcytose sans anémie, une polynucléose neutrophile (I7 800 globules blancs avec 78 % de polynucléaires neutrophiles, I % de polynucléaires éosinophiles, I% de polynucléaires basophiles, I8 % de lymphocytes et 2 % de monocytes).

Les plaquettes sanguines ont un nombre et un aspect macroscopique normaux. Le taux du complexe prothrombinique est à I00 % ; le test de tolérance à l'héparine et le temps de céphaline kaolin sont normaux.

La recherche d'alpha-1-foeto-protéine est négative.

42) Dans l'urine, le dosage de l'acide vanylmandélique, de l'acide homo-vanylique, des I7 cétostéroïdes et des gonadotrophines, est normal.

43) Les investigations radiologiques vont préciser le siège exact et l'extension de cette tumeur.

- La radiographie de l'abdomen sans préparation n'objective aucune image anormale, en particulier pas de calcifications sur l'aire de projection abdomino-pelvienne.

- L'urographie intra-veineuse, réalisée par ponction d'une veine du dos du pied, permet d'obtenir une cavographie satisfaisante qui n'objective aucune image de compressions extrinsèques.

Il n'existe aucune répercussion sur le haut appareil urinaire et sur les uretères.

Le temps cystographique de cette urographie met en évidence un refoulement vésical antérieur mais sans image d'envahissement.

L'examen a été poursuivi par une vaginographie, alors que la vessie était encore opacifiée et ce sont les clichés de profil qui sont les plus évocateurs visualisant les images lacunaires du tiers supérieur du vagin, infiltrant le cul-de-sac vaginal gauche et s'étendant vers le cul-de-sac vaginal droit.

- L'artériographie réalisée par ponction de l'artère fémorale et par injection à contre courant du produit de contraste permet l'obtention d'une aortographie globale avec analyse satisfaisante des branches de division à destinée pelvienne.

Cette artériographie confirme la malignité de la tumeur pelvienne : les branches de division de l'artère utérine et en particulier cervico-vaginales, sont le siège

Cliché de profil gauche réalisé au temps cystographique descendant associé à la vaginographie.
On notede volumineuses images lacunaires du dôme vaginal, surtout au niveau du cul-de-sac antérieur, également du cul-de-sac postérieur ; il n'existe pas d'images d'envahissement vésical.

d'une néo-vascularisation de type malin, prédominant du côté gauche, mais permettant aussi d'affirmer l'atteinte controlatérale.

Cette artériographie permet également d'éliminer d'éventuelles métastases hypervascularisées, du moins de grande taille. Les éléments de malignité sont figurés sur les reproductions du temps artériel ainsi que sur celles du temps parenchymateux et veineux.

L'examen réalisé sous anesthésie générale a été très bien supporté et il n'existe aucune complication locale de la ponction de l'artère fémorale.

- Les radiographies de squelette et de thorax ne montrent pas de métastases.

44) L'examen anatomo-pathologique sur des débris expulsés montre que les cellules sont très volumineuses à cytoplasme basophile, à gros noyaux irréguliers et monstrueux. Ces éléments ont tendance à former des cordons ou des cavités contenant en leur centre un capillaire sanguin.

Entre ces éléments bien différenciés, les cellules tumorales forment un lacis d'éléments anastomotiques, avec évolution vers la formation de très nombreuses cavités sanguines, bordées plus ou moins directement par les éléments tumoraux.

En immunofluorescence, la présence d'alpha-1-foetoprotéine a été faiblement positive.

En conclusion, cette tumeur est un adénocarcinome à cellules claires.

5°) Thérapeutique

L'enfant est alors dirigé vers une clinique chirurgicale infantile le 25.2.1974 en vue d'une pelvectomie antérieure qui est pratiquée le 28.2.1974 par le Professeur PELLERIN.

*L'artériographie réalisée par reflux après ponction de l'artère fémorale met en évidence des signes de malignité sous la forme de néo-vaisseaux aux dépens des artères utérines, prédominant à gauche.*

*Ces signes de malignité sont confirmés aux temps plus tardifs sous la forme de flaques de produit de contraste surtout à gauche.*

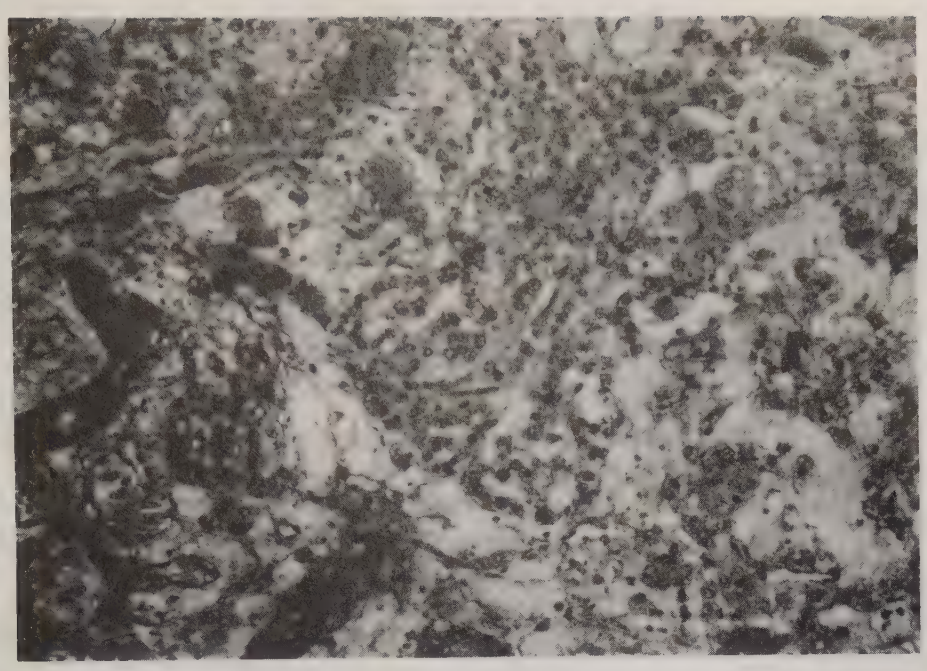

*Tubes glandulaires bordés de cellules à cytoplasme très clair*
*color HPS X 250*

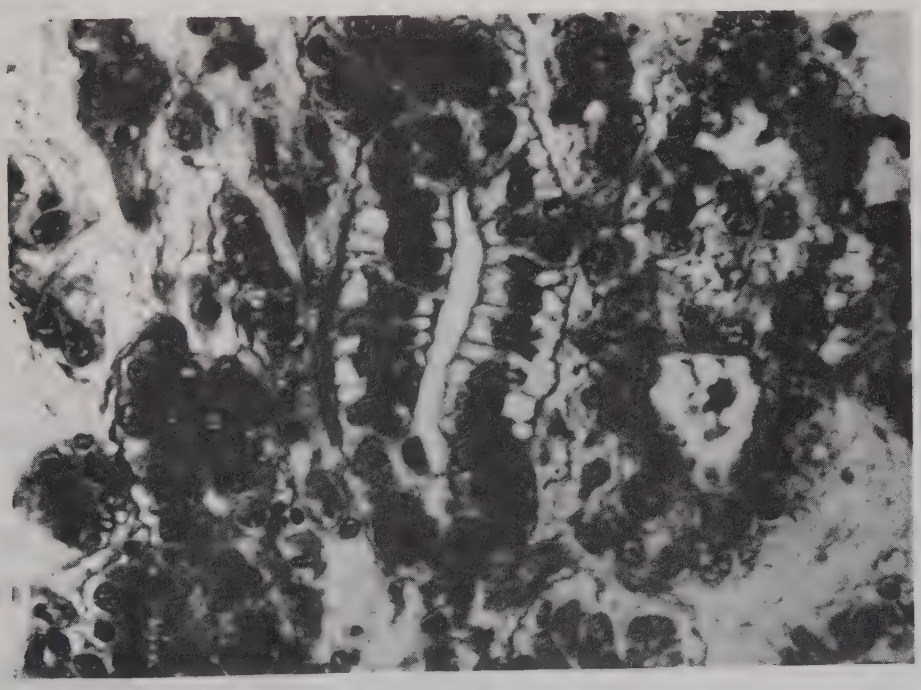

*Tissu réticulé d'allure mésoblastique, formé de cellules étoilées anastomosées.*

*Color H.P.S. X 400*

La recherche d'une extension régionale ou à distance est encore négative : la ponction de moelle est normale, les radiographies de squelette et de thorax sont normales.

Voici le compte-rendu opératoire :

- La voie d'abord est médiane dépassant largement l'ombilic. L'exploration de la cavité abdominale révèle l'absence d'envahissement métastatique identifiable péritonéale hépatique ou ganglionnaire.

- Le cul-de-sac de Douglas est totalement effacé par le bombement de la tumeur, le corps utérin paraît normal, la tumeur semble être essentiellement vaginale.

- Abord premier : ligature de l'artère et de la veine hypogastrique de chaque côté.

Dissection des uretères jusque la vessie, section des ligaments utéro-sacrés, décollement vagino-rectal poussé le plus bas possible.

A droite et à gauche, section du pédicule lombo-ovarien, du ligament rond, décollement de la face antérieure de la vessie jusqu'au col avec ligature des branches vasculaires à destinée vésicale.

- La pelvectomie mono-bloc antérieure sera achevée après mobilisation du vagin et de l'uretère par voie péritonéale.

Il n'a pas été identifié de masse ganglionnaire, ni de coulée d'infiltration lymphatique susceptibles d'être l'objet d'un curage complémentaire.

- L'intervention est complétée par une diversion urinaire trans-intestinale, isolement d'un greffon centré sur la terminaison de la mésentérique supérieure, rétablissement de la continuité iléo-iléale en un plan extra-muqueux, implantation des uretères en termino-latérale doublée d'un adossement pariétal en valve.

Le calibre tout à fait réduit des uretères a justifié d'achever les anastomoses sur une sonde urétérale siliconée N° 5 qui en assure la perméabilité.

-Péritonisation chemin faisant de toutes les brêches créées par la mise en place du greffon, la péritonisation du petit bassin a été assurée avec le recto-sigmoïde qui est placé transversalement dans le fond du pelvis.

- Le greffon de diversion urinaire passe au-dessous du caecum (appendicectomie) et s'abouche à un emplacement préalablement repéré par la mise en place de la ceinture collectrice en un point qui se situera immédiatement au-dessous de la fermeture complémentaire de la gouttière pariéto-colique droite.

Le greffon sort à travers une zone d'excision musculaire, il est retourné sur lui-même en trompe, les sutures superficielles sont au catgut chromé, fermeture pariétale au crynercé 00, fermeture partielle du périnée par suture des plans périnéo-superficiels sur un grand drain de silastic, qui assurera le drainage du pelvis déshabité.

La durée de l'intervention est de quatre heures.

- L'histologie de la pièce tumorale de 220 g montre qu'il s'agit d'un carcinome embryonnaire à cellules claires homogènes sans zone d'indifférenciation et dont l'extension est essentiellement intra-vaginale.

- Les suites opératoires sont parfaitement simples en dehors de la lente cicatrisation de la cavité de pelvectomie.

Le I7.3.I974, I7 jours après l'opération chirurgicale, Coralie L... âgée de I0 mois entre à l'Institut Gustave Roussy en vue d'une chimiothérapie complémentaire .

Du 8 au I2.4.I974, on lui administre la chimiothérapie triple suivante :

- Améthoptérine 2,5 mg/jour pendant 5 jours.
- Cyclophosphamide 45 mg/jour pendant 5 jours.

- Actinomycine D IO5 microgrammes par jour, pendant 5 jours.

Il existe au huitième jour une leucopénie à 2000 durant quatre jours, avec fièvre.

Une infection urinaire contrôlée régulièrement par des prélévements dans la vessie iléale a diminué, mais ne s'est pas éteinte. La cavité périnéale résiduelle est elle aussi le siège d'un écoulement purulent persistant amélioré mais non tari, qui contient du pyocyanique.

Elle sort le 29.4.I974 de l'Institut Gustave Roussy.

Sa numération formule sanguine est redevenue normale. Le poids est stationnaire autour de 7 kg.

Son traitement est le suivant : COLIMYCINE - GENTAMYCINE par voie intra-musculaire, lavage quotidien de la vessie iléale par du sérum physiologique et de la COLIMYCINE et irrigation continue de la cavité périnéale par une solution de DAKIN diluée.

Le 7.6.I974, la persistance de cette suppuration périnéale faisant évoquer une fistule, motive une nouvelle consultation à l'Institut Gustave Roussy.

Une fistulographie aurait montré une fistule.

Le 26.6.I974, Coralie L... est confiée au service du Professeur PELLERIN.

Le 29.7.I974, l'exploration, faite en salle d'opération, ne permet pas de retrouver de fistule péritonéo-vaginale.

Le 2I.8.I974, l'enfant est de nouveau hospitalisée dans le service du Professeur PELLERIN.

En effet, à l'Institut Gustave Roussy, une évacuation de selles a été provoquée en irriguant la cavité créée par l'intervention chirurgicale, ce qui signe la présence d'une fistule péritonéo-vaginale.

On réalise une colostomie sur baguette iliaque gauche pour détourner les matières fécales en amont de la fistule et permettre l'assèchement et la fermeture de cette communication.

Durant l'intervention, on ne note pas de rétraction du mésosigmoïde et l'extériorisation du colon ne pose pas de difficulté particulière.

Le II.IO.I974, l'enfant est de nouveau hospitalisée pour un écoulement vaginal purulent extrêmement fétide.

On lui pose un drain vaginal.

L'état général est bon, son poids est stable aux alentours de 7 kg 8oo pour un âge de I7 mois.

Le 2I.IO.I974, une polychimiothérapie qui n'avait pu être entreprise plus tôt, est instituée pendant 4 jours.

Il va comprendre comme la première fois par jour :

- Améthoptérine à la dose de 2,5 mg/kg
- Cyclophosphamide à la dose de 45 mg/kg
- Actinomycine D à la dose de IOO microgrammes/kg.

Au décours de la cure, on note une anémie avec leuco-neutropénie et thrombopénie.

Du I6. au 26.IO.I974, on enregistre une perte de poids de 670 g (7 kg 970 à 7 kg 300).

L'état général est moins bon ; l'enfant est triste et fatigué.

La surface cutanée au pourtour de l'anus artificiel est ulcérée.

Le 26.IO.I974, le drain vaginal tombe.

Dans les jours qui suivent, la perte de poids s'accentue, l'enfant pèse alors 7 kg IOO.

L'état général s'altère avec une asthénie importante, la fièvre s'allume aux alentours de 38° - 38°5, des vomissements apparaissent.

Le 29.IO.I974, on repose un drain vaginal alors que la fièvre persiste.

Le I.II.I974, devant l'affaiblissement de l'état général et l'installation d'un coma vigil, on décide de la transférer dans une unité de réanimation infantile.

Sur le plan clinique, à l'inspection, il existe un faciès terreux, des escarres multiples ; le pouls est à I50 battements/minute, la tension artérielle est à 7.

Sur le plan para-clinique, il a été mis en évidence du staphylocoque doré au niveau des yeux, du pyocyanique au niveau de la colostomie gauche, de l'urétérostomie droite, de la peau et de la vulve, mais les hémocultures sont négatives.

L'enfant a la thérapeutique suivante : Ampicilline, Gentamycine.

En conclusion, Coralie L... présente un état infectieux gravissime.

Du I.II.I974 au 5.II.I974, dans l'unité de réanimation infantile, Coralie L... s'enfonce dans le coma malgré les soins intensifs.

Le 5.II.I974, l'état de Coralie L... est désespéré ; elle est intubée et sous assistance ventilatoire en permanence.

Sur le plan clinique, elle se trouve dans un coma de stade 4 avec une aréflexie photomotrice et cornéenne.

Elle présente aussi des troubles cutanés nécrotiques, une hépatite infectieuse avec un ictère de type rétentionnel, une insuffisance rénale par "rein de choc".

On décide son retour à Amiens, mais elle décèdera à I7 h 30 avant tout transport.

En post-mortem immédiat, une ponction pulmonaire droite à l'aiguille pour étude histo-cystologique indique la présence d'une pleurésie purulente massive.

---

# - TROISIEME PARTIE -

## - COMMENTAIRES -

### I/ CLINIQUE

#### II) Symptômes

Le signe révélateur essentiel, de très loin le plus fréquent, est la métrorragie.

Un seul cas de rétention urinaire comme signe révélateur de tumeur maligne du vagin chez le nourrisson (cas de HANS I4). En fait, dans les antécédents, l'expulsion d'un polype vaginal avec hémorragie a pu être retrouvée.

Chez le nourrisson, le retard au diagnostic est difficilement admissible. Et pourtant, dans presque tous les cas revus, le premier diagnostic posé a été celui d'hyperoestrogénie, ou crise génitale. En vérité, cette dernière survient durant la première semaine de la vie jamais entre six mois et dix huit mois, période durant laquelle tous les cas du nourrisson sont rapportés. Il convient donc de s'orienter vers une étiologie organique.

Au contraire, chez la fillette, en période pubertaire, la métrorragie n'est pas un signe d'alarme, car on connaît la fréquence des troubles menstruels.

C'est devant leur persistance et leur répétition, malgré un traitement symptomatique qu'il faudra rechercher une cause tumorale par des examens complémentaires.

Lorsque le toucher rectal indique la présence d'une masse tumorale chez le nourrisson ou chez la fillette en période pubertaire, l'orientation diagnostique est plus facile. Et les examens paracliniques doivent être pratiqués sans délai, tant pour confirmer le diagnostic que pour faire le bilan exact de l'extension tumorale.

I2) Investigations complémentaires

Les examens anatomo-pathologiques et radiographiques sont primordiaux : le premier pour affirmer le diagnostic, le second pour faire le bilan exact de l'extension des lésions et orienter l'attitude thérapeutique.

I2I. Examen anatomo-pathologique :

L'examen des débris expulsés par le vagin n'infirme pas le diagnostic de malignité.

I22. La radiographie :

Nous rappelons que l'urographie intra-veineuse a une place de choix dans le bilan des tumeurs abdominales et du petit bassin chez l'enfant, et qu'il faut injecter le produit de contraste soit dans la veine saphène interne, soit dans la veine pédieuse pour opacifier la veine-cave inférieure.

II/ ANATOMIE PATHOLOGIQUE

NORRIS, BAGLEY et TAYLOR (22) et ALLYN, SILVERBERG, SALZBERG (I) qui ont revu dans la littérature une série de trente cas de carcinomes à cellules claires du vagin comportant une étude histologique précise, décrivent deux formes de tumeurs suivant l'âge de l' enfant.

2I) Macroscopie

2II. Chez le nourrisson :

Les tumeurs se développent sur la paroi postérieure et dans le tiers supérieur du vagin.

Les tumeurs sont polypoïdes, parfois pédiculées, en grappes, formées de végétations globuleuses d'aspect humide et translucide, molles, ayant à la coupe la consistance du tissu myxomateux. Elles sont rattachées par un pédicule souvent très étroit soit à la paroi du vagin où elles se développent, soit à un axe détaché de la paroi d'où partent des végétations.

Lorsque la tumeur est encore petite, elle peut avoir deux aspects :

- soit végétation unique,
- soit végétations nombreuses accolées les unes aux autres.

Lorsque la tumeur est plus développée, trois aspects sont possibles :

- volumineuse tumeur, s'implantant par une base étroite sur une muqueuse vaginale macroscopiquement saine ;
- tumeur sessile formée de végétations implantées côte à côte sur une large surface de la muqueuse vaginale ;
- dans d'autres cas, enfin, ces deux formes s'associent.

L'infiltration du col utérin des paramètres, du rectum et de la vessie est très variable.

2I2. Chez la jeune fille :

Les tumeurs se développent plus volontiers sur les parois latérales et antérieures du vagin.

Elles présentent une forme massive, habituellement arrondies ou polylobées, de consistance parfois myxoïde, mais fréquemment irrégulières, liées à la présence de tractus fibreux.

Les zones de nécrose parcellaire et d'hémorragie sont fréquentes dans les tumeurs volumineuses.

22) Microscopie

22I. L'élément cellulaire de base :

C'est une cellule assez grande, polyédrique, à cytoplasme clair, parfois acidophile.

Le noyau est hyperchromatique et vésiculeux, rejeté parfois à la périphérie. Le nucléole est mal visible. Les anomalies nucléaires sont en général peu marquées et peu nombreuses.

Que les noyaux soient monstrueux ou d'aspect sensiblement normal, ils sont remarquablement semblables entre eux dans une même tumeur. Seule varie la forme qui est arrondie, polyédrique ou franchement cylindrique. Les mitoses sont habituellement rares.

222. Le tissu réticulé :

Entre ces arrangements cellulaires, microkystiques ou tubulaires, il existe un tissu formé d'une substance fondamentale assez claire.

Ce tissu prend parfois tous les caractères du mésenchyme embryonnaire avec des cellules grandes, polymorphes ou étoilées, contenant un cytoplasme clair ou faiblemement acidophile et un noyau volumineux, irrégulier ou monstrueux, peu colorable.

Ces cellules sont anastomosées entre elles par de minces filaments protoplasmiques qui construisent un système réticulé à larges mailles enserrant des espaces vides ou remplis d'une substance albumineuse.

Au niveau de ces cellules, les grains réfringents ou acidophiles seraient particulièrement abondants.

Par endroits, on peut constater un passage insensible entre les éléments de ce tissu et l'épithélium des formations péri-vasculaires ou des unités microkystiques et papillaires.

L'environnement et la disposition des cellules tumorales sont variables.

D'après certains auteurs, notamment ALLYN, SILVERBERG et SALZBERG (I), les aspects histologiques varient suivant l'âge de l'enfant.

. Chez les enfants âgés de moins de deux ans, la tumeur est caractérisée par la prédominance d'un réseau lâche de cellules embryonnaires, de structure péri-vasculaire typique évoquant les sinus endodermiques du placenta de rate.

Ces cellules d'aspect étoilé se disposent parfois en périphérie avec des fentes ou des lacunes plus ou moins importantes bordées de cellules à cytoplasme clair, parfois vacuolaire à dispositif tubulo-alvéolaire.

. Chez les jeunes filles, aux alentours de la puberté, ces tumeurs sont formées par contre essentiellement de cellules claires, boursoufflées à noyau fréquemment proéminent, bordant des logettes de tailles diverses qui prennent parfois des aspects de pseudo-glomérules.

Ces logettes sont entourées d'un stroma conjonctif souvent dense et parfois sclérosé.

Cependant, cette distinction n'est pas toujours bien nette, et dans une même tumeur, on peut parfois trouver des formes de passage suivant des zones examinées.

23) Diagnostic anatomo-pathologique

Les carcinomes à cellules claires du vagin de l'enfant représentent un ensemble dont les problèmes nosologiques ne sont pas tous élucidés. Par contre, les critères histologiques sont bien définis.

Chez l'enfant, leur aspect macroscopique ressemble parfois aux tumeurs botryoïdes ; cependant, un examen minutieux permet toujours de les différencier :

- le carcinome embryonnaire est formé de végétations rattachées à un pédicule et fréquemment nécrosées en surface.

- le sarcome botryoïde est plutôt une tumeur formée de végétations polypeuses groupées sous forme de grappes avec un caractère négatif de grande importance : ces tumeurs ne sont jamais ulcérées (PRUD'HOMME de SAINT-MAUR) (27).

L'histologie permet de trancher le diagnostic.

- Dans le carcinome à cellules claires, l'élément cellulaire de base est une cellule polyédrique à cytoplasme

clair, à dispositif tubulo-alvéolaire chez l'enfant, avec un arrangement tubulo-kystique chez la jeune fille.

Ces cellules sont soutenues par un tissu réticulé prenant le caractère de mésenchyme embryonnaire chez l'enfant.

- Dans le sarcome botryoïde par contre, l'élément cellulaire de base est une petite cellule, arrondie en navette, fusiforme, à cytoplasme peu visible.

Ces cellules sont dispersées dans une substance fondamentale très lâche, parcourue par des fibres collagènes ou pré-collagènes plus ou moins importantes.

Sur ce fond cellulaire, myxoïde ou indifférenié, apparaissent avec une bonne fréquence des cellules musculaires qui peuvent être parfois atypiques et géantes ou affectant une forme en "têtards" (PRUD'HOMME de SAINT-MAUR) (27).

Le müllerobastome, tumeur de la femme âgée, de structure complexe comportant une composante épithéliale, est foncièrement différent. Il est rappelé ici, car quelques auteurs en ont défendu l'origine dysembryoplasique.

Le rhabdomyosarcome commun est une tumeur autant rhabdolytique que rhabdopoïétique dans lequel il n'est pas observé, en règle, d'autre différenciation. Cette tumeur n'a pas de composante myxoïde et épithéliale, elle est pratiquement inconnue chez l'enfant.

## III/ HISTOGENESE

### 3I) Rappel embryologique

A propos de l'origine du vagin, plusieurs théories s'affrontent.

3II. Pour la plupart des auteurs et notamment Jean de BRUX (2), la cloison uro-rectale de l'embryon de cinq millimètres sépare en avant le diverticule allanto-entéritique, en arrière le cloaque.

Chez l'embryon de I6 mm, le cloaque, divisé à son tour, a formé le sinus uro-génital et en arrière, le rectum.

Les deux conduits de Müller fusionnés, se terminent dans la partie postérieure moyenne de ce sinus uro-génital.

Les canaux de Wolff, latéralement aux canaux de Müller, se rapprochent du sinus et y pénètrent.

La partie distale du canal de Müller constitue, dans la paroi postérieure du sinus uro-génital, le tubercule de Müller, qui va s'accroître pour former une masse cellulaire pleine.

De la paroi postérieure du sinus uro-génital, de chaque côté du tubercule de Müller, naissent des évaginations : les bulbes sino-vaginaux. Ces derniers se rejoignent et remplissent le sinus uro-génital.

Entre la I8ème et la 22ème semaine , la masse tissulaire se canalise et la continuité avec le canal cervical est établie.

Ainsi, le vagin peut être considéré comme le dérivé de la fusion de tissus d'origine différente :

- prolifération de tubercules de Müller, par conséquent mésodermique ;
- du sinus uro-génital et par conséquent endodermique.

L'hymen qui provient d'un repli transversal au niveau de la partie distale de la paroi du sinus uro-génital possède une triple origine, mésodermique, endodermique et enfin ectodermique par ses rapports avec la vulve.

3I2. Selon une théorie plus récente de BULMER (I957), on fait dériver le vagin de la totalité du sinus uro-génital.

L'extrémité caudale pleine des canaux de Müller atteint la paroi postérieure du sinus uro-génital à la 9ème semaine du développement.

Peu après, il va naître de la portion pelvienne du sinus, près des canaux de Müller, deux évaginations pleines.

Ces évaginations, les bulbes sino-vaginaux, vont proliférer activement pour former la plaque vaginale.

Cette plaque qui entoure l'extrêmité pleine du canal utéro-vaginal se creuse d'une lumière à partir de son extrêmité caudale vers la IIème semaine.

Simultanément, la plaque vaginale continue à proliférer à son extrêmité craniale, ce qui a pour effet d'augmenter la distance entre la lumière utérine et celle du sinus uro-génital.

Vers la fin du cinquième mois, le bourgeon vaginal est entièrement canalisé et les expansions de la plaque vaginale autour de l'utérus forment les culs-de-sac vaginaux.

La lumière du vagin reste séparée de celle du sinus uro-génital par une mince membrane, l'hymen, faite d'un revêtement épithélial et d'une mince couche de mésenchyme.

Le canal utéro-vaginal, qui donne naissance au corps et au col de l'utérus, est entouré par une couche de mésenchyme. Ce mésenchyme donnera naissance à l'épais revêtement de l'utérus : le myomètre.

Le vagin, qui provient des bulbes sino-vaginaux, est entouré par peu de fibres musculaires.

D'après cette théorie, en conclusion, la totalité du vagin serait d'origine endodermique provenant du sinus uro-génital.

3I3. Les vestiges de l'appareil mésonéphrotique :

I hydatide pédiculée
2 canal tubo-époophorique
3 époophore
4 paraophore
5 dilatation ampullaire
6 col utérin
7 canal de Gartner
8 paroi vaginale
9 hymen
IO petite lèvre.

3I3I. Pendant la vie foetale :

(20) Selon MEYER, dans 20 % des cas, l'appareil mésonéphrotique persiste dans son entier pendant la vie embryonnaire et foetale. Il atteindrait son entier développement vers le 8ème mois.

L'appareil est constitué de quelques tubules para-ovariens qui se collectent dans l'épaisseur du ligament

large en un conduit excréteur (ancien canal de Wolff) parcourant le mésosalpinx.

Le canal longe ensuite le bord latéral utérin correspondant et pénètre dans la paroi utérine au niveau de l'orifice interne du col.

C'est à ce niveau qu'il prend le nom de canal de Gartner. A partir de là, il présente une dilatation ampullaire dans le col utérin.

Cette ampoule peut donner naissance à quelques diverticules pouvant s'étendre jusque dans les lèvres antérieure et postérieure du col.

Après un court trajet récurrent vers le haut, le canal de Gartner rejoint la sous-muqueuse dans la paroi latérale du vagin. Il se termine enfin au niveau de l'hymen ou du sillon nympho-hymenéal.

Pour VILLA SANTA (34), il peut se continuer jusqu'à l'intérieur des grandes lèvres.

3I32. Chez l'enfant et à l'âge adulte :

- l'hydatide pédiculée de Morgagni constitue une petite vésicule appendue au pavillon de la trompe. Ce vestige assez fréquent, représenterait les premiers et seconds canalicules mésonéphrotiques du corps de Wolff.

- le corps de ROSENMULLER ou époophore de WALDEYER représente la portion craniale des tubules mésonéphrotiques et du canal de Wolff.

Il est situé dans l'épaisseur du mésosalpinx entre ovaire et trompe.

Il est constitué de I2 à 20 canalicules qui naissent au niveau du hyle ovarien et du canal collecteur attenant.

Le corps de ROSENMULLER s'atrophierait progressivement après la ménopause.

- le paraophore de WALDEYER est très inconstant, beaucoup plus fréquent chez l'enfant. Il est situé dans le mésosalpinx en dedans de l'organe de Rosenmüller.

- enfin, la fréquence du canal de Gartner dans le col utérin est très diversement appréciée suivant les auteurs.

MAUDACH trouve des restes du canal de Gartner dans 40 % des cols utérins de nourrissons, MEYER dans 20 % des cas sur une série de 54 adultes.

Par contre, WOLFF n'en trouve qu'un cas sur I 4I3 cols examinés.

Enfin, SAKURAOKA et SZAMBORSKI, cités par VILLA SANTA (34) auraient trouvé des fragments du canal de Gartner au-dessus de l'orifice interne du col, dans la paroi musculaire du corps utérin.

32) Différentes conceptions histo-génétiques

Les problèmes histo-pathogéniques concernant les tumeurs à cellules claires du vagin ne sont pas encore résolus.

De nombreux travaux ont été consacrés à la genèse de ces tumeurs, mais aucun n'emporte la conviction.

32I. Origine mésonéphrotique :

De nombreux auteurs, dont NORRIS, TAYLOR et BAGLEY (22) ont voulu retenir l'origine mésonéphrotique.

En effet, d'après l'embryogenèse, il n'est pas improbable que se produisent des inclusions épithéliales mésonéphrotiques à l'intérieur de tout le tractus génital, jusqu'à la partie inférieure du vagin.

L'existence d'un blastème mésonéphrotique au niveau du vagin, même peu différencié, compte tenu de l'époque à laquelle il se constitue, ne va pas à l'encontre d'une

édification ultérieure d'une tumeur d'origine mésonéphrotique, étant donné l'importance des tissus wolffiens sur le plan de l'induction.

Cependant, si cette conception est valable dans la genèse des cancers à cellules claires du vagin chez la jeune fille, où la tumeur se développe surtout sur les faces latérales et antérieures du vagin, il est assez difficile d'accepter la même origine chez la fillette. En effet, dans ce cas, la tumeur est située plus en arrière et surtout, sans localisation systématisée.

322. Origine müllerienne :

(I8) CZERNOBILSKY et ENTERLINE attirent l'attention sur la similitude des arrangements cellulaires de ces carcinomes à ceux des atypies d'ARIAS-STELLA rencontrées dans la caduque utérine au cours de la grossesse.

Cependant, il faut remarquer que ces atypies rencontrées dans la caduque utérine représentent des signes de souffrance cellulaire qui sont sous la dépendance oestro-progestative gravidique et qui sont privés progressivement de ces hormones, alors que le cancer à cellules claires est en pleine prolifération.

On n'a jamais pu isoler dans ces tumeurs des cellules cylindriques muco-sécrétantes caractéristiques de l'épithélium de revêtement du tractus génital interne.

323. Origine sinusale endodermique :

(I8) MAC FARLARD, OBER et EDGOMB, SCULY estiment que ces tumeurs naissent des tissus embryonnaires ayant constitué la crête génito-urinaire, par suite de l'aspect réticulé lâche des tissus de soutien de ces tumeurs.

Cependant, les tumeurs du sinus endodermique ne sont rencontrées que dans les tératomes ou dans les organes contenant des cellules germinales, tel que l'ovaire ou le testicule.

32) Potentialité évolutive

La vitesse d'accroissement tumoral est rapide.

Dans tous les cas revus, un à trois mois après le début des métrorragies, la tumeur a le volume d'une noix.

L'extension locale se fait vers la cavité vaginale avec expulsion de débris nécrotiques et vers la cavité pelvienne avec retentissement urinaire plus ou moins important, le retentissement rectal n'ayant jamais été signalé.

Les critères, pour juger de la dissémination métastatique, sont essentiellement cliniques et radiologiques.

En effet, très peu d'autopsies ont été pratiquées.

Les principaux sièges métastatiques vérifiés anatomiquement, sont par ordre de fréquence décroissante : les chaînes lymphatiques pelviennes et iliaques, les poumons, le foie, les os.

IV/ THERAPEUTIQUES

Elles sont nombreuses ; leur nombre est une preuve de leur insuffisance.

Il n'existe pas de schéma thérapeutique bien codifié, témoin des difficultés de traitement de ces tumeurs rarissimes.

4I) Méthodes employées

Elles ont été employées seules ou associées.

4II. Chirurgie :

Plusieurs types d'intervention ont été proposés :

- excision locale de la tumeur ;
- vaginectomie du tiers supérieur et hystérectomie totale ;
- vaginectomie et hystérectomie totale ;
- pelvectomie antérieure (qui semble la méthode la plus employée à l'haure actuelle).

4I2. Chimiothérapie :

La chimiothérapie a été employée seule ou associée à la chirurgie et/ou aux agents physiques :

- Amethoptérine méthotrexate*
- Cyclophosphamide Endoxan*
- Actinomycine D (le plus employé).

4I3. Traitement par les agents physiques :

Plusieurs méthodes ont été ainsi proposées :

- curiethérapie utéro-vaginale
  . nourrisson 870 mg-hrs (dose totale)
  . fillette 3 000 mg-hrs (dose totale).

Il faut souligner les difficultés d'application de ces techniques chez l'enfant, qui doivent être faites sous anesthésie générale.

- irradiation pelvienne externe.

Doses suivant les auteurs de I 2I9 rads à 4 800 rads.

La radiothérapie pénétrante est pratiquement abandonnée.

- cobaltothérapie
  6 000 rads en six semaines.
- accélérateur linéaire de 6 M.e.v.
  6 000 rads en sept semaines.

42) Pronostic

D'une façon générale, le pronostic est effroyable.

- Chez le nourrisson, II décès sur I7 cas dans la première année, deux survies à cinq ans.

- Chez la fillette, la survie paraît être meilleure, un seul décès sur 7 cas la première année, une survie à 5 ans.

43) Traitement proposé

D'après la revue des cas mondiaux, le traitement qui nous paraît le plus efficace, semble la triple association chirurgie, radiothérapie, chimiothérapie suivant le schéma personnel ci-dessous :

- Irradiation pré-opératoire faite de préférence au cobalt 60 (ou au bétatron) qui procure une meilleure protection cutanée associée à un bon rendement en profondeur (couche d'ionisation maximale se trouvant à moins 6 mm) par deux champs pelviens antérieur et postérieur à la dose de I 500 rads en quinze jours.

- Cette irradiation paraît très utile pour réduire le volume tumoral, ce qui facilite beaucoup l'intervention chirurgicale et pour stériliser le maximum de cellules tumorales, ce qui limite le danger de dissémination métastatique à l'occasion de cette même intervention.

- Il ne faut pas faire de chimiothérapie pré-opératoire pour ne pas risquer d'avoir à différer l'intervention à cause d'une leucopénie ou d'une thrombopénie menaçante.

- L'hystérectomie et la vaginectomie sont faites dans les huit jours suivant la fin de l'irradiation.

L'exploration est un temps essentiel de l'intervention : recherche d'un envahissement, d'adénopathies

suspectes, d'une infiltration.

Tout tissu suspect sera prélevé et examiné par l'anatomopathologiste, dont les conclusions recouperont utilement les constatations faites par le chirurgien.

- La chimiothérapie post-opératoire est commencée au cours même de l'intervention chirurgicale.

On emploiera une chimiothérapie triple.

Des travaux récents expérimentaux ont montré sur cultures de tissu l'hétérogénéité de population cellulaire au sein d'une même tumeur.

Ceux-ci tendent à faire considérer un cancer donné comme constitué d'une mosaïque de "clones" tumoraux présentant des sensibilités différentes aux antimitotiques.

Dans le cas présent, on utilisera en cure de cinq jours :

- Actinomycine D à la dose de 75 microgrammes par kg et par jour ;
- Cyclophosphamide à la dose de 30 mg par kg et par jour ;
- Améthoptérine à la dose de 2 mg par kg et par jour.

On diminuera la posologie de moitié si les globules blancs sont compris entre 2 000 et 5 000, et on stoppera le traitement s'ils sont inférieurs à 2 000.

On peut éventuellement compléter par une cobaltothérapie post-opératoire de deux champs pelviens antérieur et postérieur à la dose de I 500 rads en quinze jours.

Comme lors de la première irradiation, il faudra immobiliser et calmer l'enfant d'une façon médicamenteuse.

C'est la méthode thérapeutique qui paraît la plus efficace, mais aussi la plus mutilante.

SIEGEL (3I) a proposé un traitement uniquement radiothérapique pour éviter une sanction chirurgicale drastique.

Il a obtenu une survie de deux ans en administrant 6 000 rads en sept semaines avec un accélérateur linéaire de 6 M.e.v. utilisant deux "portes" pelviennes opposées de 9 cm X par 8 cm.

Il ne signale pas les effets indésirables provoqués par de telles doses : les complications vésicales et rectales en particulier, et les éventuelles troubles de croissance à distance.

---

# - CONCLUSION -

I) Les métrorragies du nourrisson et de la petite fille ne doivent jamais être a priori considérées comme banales ou d'origine endocrinienne.

Leur persistance nécessite un bilan aussi complet que possible chez la fillette pubère.

Ce bilan sera systématique chez le nourrisson de plus d'une semaine.

II) L'examen radiologique est toujours indispensable.

L'urographie intra-veineuse avec cystographie, l'opacification du vagin, l'artériographie fémorale doivent être pratiquées pour faire le bilan exact des lésions et orienter l'attitude thérapeutique.

III) D'après leurs caractères histologiques, ces tumeurs peuvent être scindées en deux groupes principaux.

Avec ALLYN, SILVERBERG et SALZBERG (I) et d'autres auteurs, il nous paraît utile de distinguer les formes du nourrisson, dont la structure évoque une tumeur développée à partir du sinus endodermique et celles de la fillette et de l'adolescente dont les caractères rappellent plutôt une origine mésonéphrotique.

IV) Le traitement est habituellement chirurgical, souvent mutilant du fait de l'extension rapide du processus tumoral.

La chimiothérapie y est volontiers associée.

L'avenir de ces enfants reste néanmoins des plus sombres, bien que l'association d'un traitement radiothérapique semble dans certains cas améliorer sensiblement le pronostic.

# - QUATRIEME PARTIE -

TABLEAU RECAPITULATIF INSPIRE DE ALLYN, SILVERBERG et SALZBERG (1)

| CAS | AGE MOIS | LOCALISATION VAGINALE | MACROSCOPIE | MICROSCOPIE | TRAITEMENT | RESULTATS |
|---|---|---|---|---|---|---|
| SCHILLER (cas 2) | 8 | Hymen | Friable | Formations glomérulaires très serrées. | Radium et rayons X | Décédée cinq mois après. |
| CHAO et SHAN | II | Paroi post. | masse nécrotique ressemblant à un lobe cérébral. | cellules claires ; tubules avec structures glomérulaires | Aucun | Perdue de vue. |
| NOVAK (cas II) | I5 | Cul-de-sac post. | Pseudo-grappes. | Papillaires. | Aucun | Décédée deux mois après. |
| VAWTER (cas I) | I6 | Paroi ant. | Masse lisse, friable et jaune gris | Cellules claires dans acini. | Vaginectomie, hystérectomie suivies d'Actinomycine D I 2I9 rads d'irradiation externe sur pelvis, I 8I3 rads sur thorax. | Décédée II mois après. |
| VAWTER (cas 2) | I4 | Paroi lat. gauche. | Chou-fleur mucoïde. | Cellules claires dans acini. | Vaginectomie subtotale, hystérectomie avec salpingectomie bilat. suivies 2 000 rads d'irradiation pelvienne et Actinomycine D. | Décédée 26 mois après. |
| GOTO | 8 | "Cavité vaginale s'étendant jusqu'à la paroi pelvienne". | Masse friable. | Cellules en clou de tapissier avec corps glomérulaires. | Refus du traitement. | Décédée I mois après, avec métastases. |

| CAS | AGE MOIS | LOCALISATION VAGINALE | MACROSCOPIE | MICROSCOPIE | TRAITEMENT | RESULTATS |
|---|---|---|---|---|---|---|
| NORRIS (cas I) | IO | Paroi ant. lat. supérieure. | Polypoïde ulcération hémorragique. | Cellules en feston de Teilum | Aucun | Décédée 4 mois après métastases. |
| NORRIS (cas 2) | I5 | Paroi post. lat. inférieure | Polypoïde ulcération hémorragique. | Tubules avec cellules en clou de tapissier. | Vaginectomie partielle, irradiation pelvienne. | Décédée 6 mois après métastases. |
| NORRIS (cas 3) | I2 | Paroi post. lat. supérieure. | Polypoïde ulcération hémorragique. | Tubules avec cellules en clou de tapissier. | Vaginectomie, hystérectomie, irradiation. | Décédée 6 mois après métastases. |
| NORRIS (cas 4) | 9 | Paroi sup. | Polypoïde ulcération hémorragique. | Tubules avec cellules en clou de tapissier. | Vaginectomie, hystérectomie, irradiation. | Décédée 2 mois après métastases. |
| NORRIS (cas 5) | I2 | Paroi lat. sup. | Polypoïde ulcération hémorragique. | Tubules avec cellules en clou de tapissier. | Vaginectomie, hystérectomie, irradiation. | SURVIE DEPUIS 6 ANS. |
| NORRIS (cas 6) | 8 | Tiers sup. | Polypoïde ulcération hémorragique. | Tubules avec cellules en clou de tapissier. | Exentération et Actinomycine D. | SURVIE DEPUIS 3 ANS. |

| CAS | AGE MOIS | LOCALISATION VAGINALE | MACROSCOPIE | MICROSCOPIE | TRAITEMENT | RESULTATS |
|---|---|---|---|---|---|---|
| LÖVE-GREN | I7 | Paroi post. et inf. | Masse rouge friable. | Corps glomérulaires. | 870 mg-hrs Radium | Décédée 5 mois après, avec métastases. |
| RABL | 9 | Paroi post. | Masse nécrotique rugueuse. | Cellules claires dans acini et corps glomérulaires | T.A.H. avec vaginectomie partielle. | Décédée 2 mois après, avec métastases. |
| CHAK | I7 | Paroi lat. | Chou-fleur friable, pâle. | Cellules claires dans acini et tubules. | Rad. vaginectomie, hystérectomie. | Décédée 8 mois après. |
| SIEGEL | 7 | Paroi post. s'étendant jusqu'au septum recto-vaginal. | Masse polypoïde de la taille d'un oeuf, rouge, brune et friable. | Tubules avec cellules en clou de tapissier. | 6 000 rads d'irradiation externe par deux portes pelviennes opposées. | SURVIE 2 ANS. |
| ALLYN | II | Paroi post. tiers moyen. | Masse hémorragique friable. | Formations glomérulaires avec cellules en clou de tapissier. | Vaginectomie, hystérectomie suivies d'une exérèse métastatique ganglionnaire pelvienne 5 Mois après 4 800 rads d'irradiation pelvienne externe, Actinomycine D pendant 2 ans. | SURVIE 7 ANS |
| NIX et WRIGHT (cas I) | 9 | 2/3 sup. de la paroi ant. | Friable. | Formations papillaires irrégulières avec cellules claires et cellules en clou de tapissier. | Vaginectomie et hystérectomie. | SURVIE DEPUIS 6 MOIS. |

| CAS | AGE ANS | LOCALISATION VAGINALE | MACROSCOPIE | MICROSCOPIE | TRAITEMENT | RESULTATS |
|---|---|---|---|---|---|---|
| HERBST SCULLY (cas 2) | I5 | Paroi ant. 2/3 inf. | Friable | Cellules claires en couches et acini. | Excision locale complète. | SURVIE DEPUIS 4 ANS |
| HERBST SCULLY (cas 3) | I6 | Vagin entier | Masse solide. | Cellules claires avec plages de formations papillaires. | Chimiothérapie. | Décédée 6 mois après, avec métastases. |
| HERBST SCULLY (cas 6) | I6 | Paroi ant. | Masse ferme | Cellules claires dans nids tubulaires. | Vaginectomie et hystérectomie de WERTHEIM. | SURVIE DEPUIS 2 ANS. |
| STUDDIFORD (cas 5) | I6 | Paroi ant. I/3 sup. | Friable. | Cellules claires en amas et formations papillaires. | Vaginectomie du I/3 sup. hystérectomie, suivies de 4 ooo rads sur pelvis. | SURVIE DEPUIS 5 ANS. |
| STUDDIFORD (cas 6) | I6 | Paroi lat. ant. I/3 sup. | Masse jaunâtre, hémorragique. | Cellules claires en couches et acini. | 3 000 mg-hrs Radium sur lésions et sur utérus suivi de rayons X suivi d'une cure de toxine de Coley et distilbène. | Décédée 30 mois après. |
| DROEGEMULLER (cas 2) | 8 | I/3 moyen | Masse nécrotique, friable et hémorragique. | Cellules claires en alvéoales. | Cobaltothérapie à 6 000 rads. | SURVIE AVEC METASTASES GENERALISEES DEPUIS 2 ANS. |

1 ALLYN, SILVERBERG et SALZBERG, tumeur du sinus endodermique
Cancer May 71 - pp 1231-1238

2 BRUX (de) JEAN - Histopathologie gynécologique -
Masson et Cie.

3 AMERICAN ACADEMY OF PEDIATRICS. Committes on drugs.
Stilbestrol and adenocarcinoma of the vagina.
In PEDIATRICS, Evanston 1973, 51, n° 2, February pp. 297-299
Bibliog. pp. 298-299.

4 CASAS DE LA FUENTE, A
Rabdomioblastoma vaginal en una niña de dos años.
In ARCHIVOS DE PEDIATRIA, Barcelona 1953, 3, n° 17
pp. 649-654 illus.

5 CENTARO A
gynecological surgery of malignant tumors in children
Bordeaux Med. 1973 6,15 2309-2317

6 CHAK, S.P. ; TS'O, T.O.T. et KAN, P.S.
A papillary adenocarcinoma of the vagina in an infant.
In JOURNAL OF OBSTETRICS AND GYNAECOLOGY
OF THE BRITISH COMMONWEALTH, London 1962, 69, n° 4 August
pp. 652-654 illus.
Bibliog. p. 654

7 CHAO, Y.-T. et SHAN, K.-F.
Mesonephric adenocarcinoma of the vagina in an infant. Report
of a cause.
In CHINESE MEDICAL JOURNAL, Peking 1966, 85, n° 4 April
pp. 264-265 illus.
3 réferences p. 265

8 COLARIZI, A
Sarcomi della vagina nella primá infanzia.
In MINERVA PEDIATRICA, Torino 1953, 5 n°12,30 giugno p. 473

9 CYWES, S. et LOUW, J.H.
Sarcoma botryoides of the vagina. A report of two cases.
In SOUTH AFRICAN MEDICAL JOURNAL, Cape Town
1961, 35 n° 44, November 4 pp. 911-917 illus, radio.
Bibliog. p. 917.

10 DIETHYLSTILBOESTROL chez la mère, cancer à retardement
pour l'enfant ?
In CONCOURS MEDICAL, Paris
1972, 94, n° 25, 17 Juin pp. 4°54-4956
Bibliog. p. 4°56

11 DUNCAN, A S. et FAHMY, E Chalmers
Sarcoma botryoides of the vagina and cervix in children : a report
of 2 cases and a plea for early clinical diagnosis.
In THE JOURNAL OF OBSTETRICS AND GYNECOLOGY OF THE BRITISH EMPIRE,
London 1953, 60, n° 1, February pp. 87-91 pl.
"References" pp. 90-91

12 GIBSON A A
Embryonal carcinoma of vagina
In ARCH DIS CHILD
Fev. 1973 48, 163

13 GROSFELD, J.L. ; SMITH, J.P. et CLATWORTHY, W., Jr.
Pelvic rhabdomyosarcoma in infants and children.
In JOURNAL OF UROLOGY, Baltimore
1972, 107, n° 4, April pp. 673-675 radio., tabl., graph.
Bibliog. en bas de pages.

14 HANS J.P. et COLL
Urinary retention as a revealing sign of 2 rare diseases in a newborn infant
SARCOMA BOTRYOIDES AND HYDROCOLPOS
Acta urol. Belg. juillet 1972 40, 613/30

15 HERBST, A.L.
Clear-cell adenocarcinoma of the genital tract in young females. Registry report.
In NEW ENGLAND JOURNAL OF MEDICINE, Boston
1972, 287, n° 25, December 21
pp. 1259-1264 illus., tabl., graph.
Bibliog. p. 1264

16 HUNTINGTON R., MORGENSTERN N.L., SARGENT J.
Tumeurs germinales du jeune enfant montrant les aspects des sinus endodermiques
In TEILUM CANCER, 1963 16,1 pp. 34-47

17 LANGMAN J
EMBRYOLOGIE MEDICALE - Masson et Cie

18 MANELA
Cancers mésonéphrotiques du tractus génital féminin, étude clinique et histologique à propos de 9 observations.
Thèse 1970 Amiens n° 16

19 MARTINEZ SAN PEDRO, R.
Sarcoma de la vagina en la infancia.
In BOLETINDE LA SOCIEDAD VALENCIANA DE PEDIATRIA
1964, 6, n° 24, octubre - diciembre
pp. 487-490

20 MEYER R.
A propos de formations épithéliales du myomètre utérin chez le foetus et l'enfant dépendantes du canal de Gartner
Berlin 1899.

21 NIKEZIC M. et COLL
Mesonephroma of the vagina in a 13 month old child
SIPSKI ARK CELOK LEK
Octobre 1969, 97, 1113/9

22 NORRIS, H.J. ; BAGLEY, G.P. et TAYLOR, H.B.
Carcinum of the infant vagina. A distinctive tumor.
In ARCHIVES OF PATHOLOGY, Chicago
1970, 90, n° 5, November
pp. 473-479 illus., tabl.
Bibliog. p. 479

23 OVERBECK L
Ultrastructure of botryod or racemose. Sarcoma of the vagina in childhood
Z GEBURTSH GYNAEK
1967, 167, May 13-28

24 OVERBECK L.
Botryod sarcoma or recemose sarcoma of the vagina in children histology and clinical aspects
Z GEBURTSH GYNAEK
1967, 166 Feb. 225-243

25 PERELMAN, R. (et al.)
Une cause rare d'hémorragie "génitale chez la petite fille : le prolapsus de la muqueuse uréthrale. Traitement oestrogénique.
SEMAINE DES HOPITAUX, Paris
ANNALES DE PEDIATRIE
1969, 45, n° 26/6-7, juin-juillet
pp. 1849/P. 457 - 1851/P.459 illus
1 réference p. 1851/P.459
Résumé en anglais, allemand et espagnol.

26 PIVER M.J. ; BARLOW J.J. and COLL
Combined radical surgery, radiation the rapy et theme the rapy in infants with vulvo vaginal embryonal rhabdomyosarcoma
IN OBST. et GYN., USA
1973, 42, n° 4 pp. 522-526

27 PRUD'HOMME de SAINT-MAUR
Le sarcome embryonnaire de l'enfant.
ETUDE ANATOMO-CLINIQUE DE 82 CAS
Thèse 1967 Paris

28 RABL R.
Cancer du canal de Gartner chez un nourrisson
ARCH. LATH ANAT.
1951, 320, 459

29 ROLANDO, D.
Su di un caso di sarcoma della vagina in una bambina di 14 mesi
In MINERVA NIPIOLOGICA, Torino
1961, 11, n° 1, gennaio-febbraio
pp. 25-26 illus
Bibliog. p. 26

30 RONCONI, G. et ZANNI, U.
Il sarcoma botrioide della vagina nelle bambine. Relazione di un caso ed importanza della diagnosi clinica precoce.
In MINERVA PEDIATRICA, Torino
1964, 16, n° 7, 3 marzo - pp. 255-260 illus.
Bibliog. p. 260
Résumé en français, anglais, allemand et espagnol.

31 SIEGEL, H.A. (et al.)
Mesonephric adenocarcinoma of the vagina in a 7-month-old infant simulating sarcoma botryoides successful control with supervoltage radiotherapy.
In JOURNAL OF PEDIATRIC SURGERY, New York
1970, 5, n° 4 august - pp. 468-470 illus., radio
Bibliog. p. 470

32 TRUSKETT L.D. et CONSTABLE W.C.
Adénocarcinome à cellules claires du col et du vagin d'origine méso-néphrotique
In CANCER, Kev
1968, 21, n° 2 pp. 249-254

33 VAWTER, G.F.
Carcinoma of the vagina in infancy
In CANCER, Philadelphia
1965, 18, n° 11, November - pp. 1479-1484 illus.
Bibliog. p. 1484

34 VILLA SANTA
Tumeurs d'origine mésonéphrotique des voies génitales féminines
AMERIC. J. OBST. GYN.
Juillet 1964, 89 n° 5 pp. 680-690

35 WAHL P., CUSCAN R. and COLL
Une tumeur rare du vagin : le mésonéphrome.
REVUE FRANCAISE GYN. OBST.
Nov. 1966, 61 n° 11, pp. 813-821

36 WAKABAYASHI and COLL
On botryoid sarcoma of the vagina in infants and children
SHUJUKSU
1965, 19, Aug pp. 654-661

37 ZAWARKKA and COLL
Botryoid sarcoma in a 15 month old infant
PEDIAT. Pol
1968, 43, jan. pp. 79-81.